INTERÉS PARA ATENCIÓN PRIMARIA: El interés de este caso radica en el conocimiento de las diferentes formas de liquen plano que el médico de Atención Primaria puede encontrar en su consulta. Cabe destacar que tanto el diagnóstico clínico, como la biopsia para confirmación histológica y el tratamiento, se realizaron íntegramente en el centro de salud, mediante la colaboración telemática entre el dermátologo y el médico de Atención Primaria, con el beneficio que esto supone para el paciente.

LIQUEN PLANO

Barreiro Cambeiro A.[1]; Rilo Castelao A.[2]
C. S. Elviña[1]; C. S. Cambre[2]

Muller, 50 anos, sen antecedentes de interese.

Consulta por lesións cutáneas prurixinosas en cara anterior de ambas muñecas e dorso de pé esquerdo dende fai 10 días. Aplicou crema hidrante á espera de resolución, sen esta producirse.

Á exploración física: lesións papulosas de superficie plana, poligonais, brillantes, coloración rosada cunhas liñas blanquecinas. Non lesións en mucosa bucal nin xenital nin en pelo nin en unllas.

Ante a sospeita de liquen plano, pautamos antihistamínicos e derivamos ao servizo de Dermatoloxía. Coa mesma sospeita clínica, mantiveron os antihistamínicos e instaurouse tratamento corticoide tópico e oral e solicitouse analítica sanguínea e seroloxías, normais, e realizouse biopsia cutánea, confirmándose o diagnóstico. Actualmente remisión parcial, a seguimento por parte de Dermatoloxía.

RELEVANCIA PARA ATENCIÓN PRIMARIA
O liquen plano é unha dermatosis inflamatoria crónica que pode comprometer pel, mucosas, cuero cabelludo e unllas. As características das lesións desígnanse coas "catro P": pápula, púrpura, prurixinosa e poligonal, con liñas blanquecinas denominadas estrías de Wickham. Ten predilección por áreas de pliegues de brazos e pernas.

Non olvidarse de explorar boca (pápulas reticuladas blancas que se poden erosionar e ulcerarse e teñen risco de transformarse en carcinoma), xenitais (pápulas-erosións en glande e labios vulvares), pelo (atrofia de pel que pode producir alopecia cicatricial) e unllas (destrucción de leito ungueal visualizando surcos lonxitudinais).

O tratamento consiste en glucocorticoides tópicos e/ou sistémicos e en casos resistentes ou máis xeneralizados, ciclosporina/retinoides sistémicos/fototerapia. Nas lesións orais poderanse usar solucións de ciclosporina e tracolimus.

PRURITO SINE MATERIA

Espantoso Romero M.; Abalde Castro M.L.; Callejas Cabanillas P.A.
C. S. Teis

DESCRIPCIÓN CASO:
Paciente 43 años sin antecedentes que refiere prurito generalizado desde hace 1 año. Empeora al ducharse, sudar o relajarse. No predominio nocturno, aunque a veces interrumpe el sueño. No convivientes afectados. Ha tomado Loratadina sin mejoría. No lesiones en piel.

EXPLORACIÓN FÍSICA: No lesiones cutáneas. Resto de exploración normal.

Pruebas complementarias: Se realizó hemograma, VSG y bioquímica con glucemia, función hepática (transaminasas, bilirrubina, fosfatasa alcalina), función renal, ácido úrico, fosfatasa ácida, sideremia y hormonas tiroideas: normales. ANA negativos. IgE total y específica normales. Phadiatop negativo. Vitamina B12 y acido fólico normales.

JUICIO CLÍNICO: Prurito sine materia.

RELEVANCIA PARA LA ATENCIÓN PRIMARIA:
Los médicos de Atención Primaria damos una primera respuesta a los pacientes que consultan por prurito y por ello debemos tener en cuenta:

- Enfermedad sistémica subyacente a prurito
- Proceso diagnóstico etiológico de prurito
- Prurito sine materia

Un paciente presenta prurito sine materia cuando refiere prurito generalizado, crónico sin dermatosis evidente. Es una situación patológica frecuente en nuestras consultas ante la que siempre hemos de descartar causas cutáneas como la xerosis o la sarna. Pero no debemos olvidar que alrededor del 10% de pacientes que consultan por este motivo presentan una enfermedad sistémica asociada: neoplasias, colestasis, insuficiencia renal crónica y trastornos de la función tiroidea. En ocasiones el prurito es el primer síntoma de la enfermedad sistémica.

UN TRAUMATISMO PELIGROSO

López Seijas C. S.[1]; Villanueva García Y.[2]
Complexo Hospitalario Universitario de Santiago[1]; Hospital da Barbanza[2]

Varón, 26 años. Sufre traumatismo en bicicleta la hora previa a la asistencia. Consulta por dolor en flanco izquierdo e HI.

EF: afectado, sudoroso, palidez cutánea. TA 130/45 , FC 62 lpm . Dolor a palpación abdominal hipocondrio izqueirdo y flanco renal izquierdo sin apreciar hematoma pulsátil a ese nivel.

PC:

- Analítica de sangre; Urea 44, Creatitina 1.7. Resto sin alteracuines (Hb 15, Htc 44.7).
- TAC abdómino pélvico: Discontinuidad en región interpolar del parénquima renal izquierdo con extravasación de contraste, gran hematoma perirrenal y mínimo parrenal anterior que se extiende hasta la bifurcación de arteria ilíaca izqda. Hallazgos compatibles con rotura renal. Hipodensidad polo renal superior izqdo, en relación con contusión.

JC: Rotura renal izquierda, hematoma perirrenal izquierdo y pararrenal anterior hasta bifurcación de vasos ilíacos.

EVOLUCIÓN: Tras sondaje vesical, hematuria franca al inicio que clarea pregresivamente. Dada la estabilidad hemodinámica, ingreso en REA con monitorización y tratamiento conservador.

CONCLUSIÓN: Los traumatismos renales son los más frecuentes de los del sistema genitourinario (50% casos), causando un 3 % de hospitalizaciones por traumatismo. Su incidencia ha aumentado debido a mayor frecuencia de accidentes de tráfico/práctica deportes riesgo. Frecuencia máxima entre 2ª - 3ª décadas vida, más frecuentes en hombres que en mujeres (3/1) y afectando más al riñón izquierdo. Síntomas principales son dolor y hematuria macro/microscópica (signo más frecuente. Técnica diagnóstica de elección es el TAC abdominal con contraste, y el tratamiento será conservador/quirúrgico en función de tipo de lesión y estado paciente.

EL RURAL EXISTE

Quintela Martínez J.; Lois López V.M.; Felpete López P.; Pardo Planas I.; Gomara Villabona S.; Regueiro Martínez A.
C.S. Vilanova de Arousa

MOTIVO DE CONSULTA: Mujer de 87 a. con estreñimiento.

AP: HTA, Obesidad, artrosis de cadera, vida cama-sillón.

TRATAMIENTO CRÓNICO: Adiro 100 mg, Durogesic matrix 25 mcg, Duphalac sobres.

ANAMNESIS: Estreñimiento de 15 días de evolución a pesar de alta ingesta de fibra, sobres de lactulosa cada 8hs y 2 enemas jabonosos aplicados por la enfermera a domicilio.

RESOLUCIÓN: En domicilio se realiza tacto rectal donde se detecta floridas hemorroides externas, avanzando, una gran impactación fecal. Se procede a la extracción manual de los numerosos fecalomas, provocando un alivio inmediato de la sintomatología que presentaba la paciente.

INTERÉS PARA ATENCIÓN PRIMARIA: El interés de este caso clínico radica en que, a pesar de los grandes avances de la medicina y en pleno siglo XXI, muchas veces tenemos que recurrir a esta antigua técnica. Desconocida y pocas veces entrenada por los jóvenes profesionales de la medicina, pero que no deja de ser la técnica más eficaz eficiente, efectiva y muy agradecida por el paciente.

DOCTOR, NO ME PUEDO MOVER!!!

Villanueva García Y.[1]; López Seijas C.S.[2]; Suárez Alén S.[1]
Hospital da Barbanza[1]; Complexo Hospitalario Universitario de Santiago[2]

Varón, 44 años. Consulta por debilidad generalizada, lenguaje farfullante e incapacidad para deambulación de 48 horas de evolución. Vómitos y epigastralgia días previos. A tratamiento con benzodiacepinas desde hace 7 días por nerviosismo, desde entonces adormilado.

EF: Disártrico. Fuerza conservada en extremidades superiores, en extremidades inferiores disminución de fuerza 4/5 de predominio distal. Descoordinación de las 4 extremidades. Dismetria dedo-nariz y talón-rodilla bilateral. Alteración de sensibilidad propioceptiva extremidades izquierdas. Arreflexia 4 extremidades. Inestabilidad para deambulación. Resto sin alteraciones.

PC:

- Analítica sangre y orina, TAC craneal sin alteraciones.
- LCR: Leucocitos 6, Sedimento Predominio mononuclear (88%), Glucosa 58 , Prot. Totales 1.8 (disociación albúmino-citológica).

JC: compatible con Síndrome de Guillain-Barrè.

EVOLUCIÓN: Ingreso Neurología. Se realiza Electromiograma confirmándose diagnóstico. Es tratado con inmunoglobulinas con mejoría del cuadro.

CONCLUSIONES: El síndrome de GB es una polirradiculoneuropatía inflamatoria de origen inmunológico, caracterizado por debilidad simétrica rápidamente progresiva, de comienzo distal y avance proximal, que cursa con pérdida de reflejos osteotendinosos y signos sensitivos leves/ausentes. Es la causa más frecuente de parálisis neuromuscular aguda, afectando por igual a ambos sexos y cualquier edad. Su mortalidad alcanza el 5-15% . En 2/3 de los casos los pacientes han padecido una infección respiratoria/ gastrointestinal semanas antes . En AP, ante esta sospecha diagnóstica, deberemos remitir a centro hospitalario para completar estudio. El LCR muestra disociación albúmino-citológica . En cuanto al tratamiento, plasmaféresis e inmunoglobulinas tienen similar eficacia, aunque no disminuyen la mortalidad.

ALGO MÁS QUE UNA CERVICALGIA

López Seijas C.S.[1]; Villanueva García Y.[2]; Cortés Ayaso M.[1]
Complexo Hospitalario Universitario de Santiago[1]; Hospital da Barbanza[2]

Mujer, 65 años. Cuadro de dos meses de evolución de dolor cervical izquierdo. Inicialmente diagnosticada de contractura muscular, tratada con AINES y miorrelajantes, escasa mejoría. Refiere inestabilidad, caídas frecuentes y pérdida de fuerza.

EF: Contractura de musculatura cervical bilateral, dolor movilización y a palpación de apófisis espinosas C2-C3, hemiparesia izquierda de predominio braquial, hipoestesia extremidades superiores con nivel sensitivo C5 y dismetría dedo-nariz izquierda. Resto sin alteraciones.

PC:

- TAC craneal: hipodensidad en tálamo y región medial del lóbulo occipital derecho, colapso de asta posterior del ventrículo lateral derecho y pequeña hipodensidad redondeada protuberancia derecha, sugestiva de metástasis..
- Resto sin hallazgos.

EVOLUCIÓN: ingreso Neurología. RMN: tumoración intramedular en cuerpos vertebrales C2-C3.Se inicia tratamiento con corticoides y posteriormente laminectomía.

JC: astrocitoma medular.

CONCLUSIONES: El dolor cervical crónico es un síntoma muy común y motivo de consulta muy frecuente en AP, en la mayoría de los casos de etiología musculo-esquelética aunque un pequeño porcentaje se debe a patología subyacente, como tumores de médula espinal. Los astrocitomas son una neoplasia común del SNC, pero solo un 3 % se localizan en médula espinal, siendo más frecuentes en niños y hombres que mujeres. La RMN y la exéresis quirúrgica son las técnicas de diagnóstico y tratamiento de elección.

ESTA BARRIGA NO ES MIA...

Garrote Gómez B.M.[1]; Rodríguez Crespo P.[2]; Gómez Fernández P. M.[3]
C.S. San José B[1]; C.S. Acea de Ama[2]; SERGAS[3]

EXPOSICIÓN DEL CASO: Mujer de 33 años, sin antecedentes de interés, que presenta dolor abdominal cólico en fosa ilíaca derecha de 24 horas de evolución sin otra sintomatología acompañante.

En la inspección llama la atención abdomen voluminoso, poco congruente con su hábito físico. En la anamnesis dirigida refiere aumento progresivo de perímetro abdominal de meses de evolución y menstruaciones irregulares.

En la exploración destaca abdomen globuloso, difícilmente depresible, doloroso en fosa ilíaca derecha, sin datos de peritonismo.

Se realizan análisis de sangre y orina sin alteraciones, test de embarazo negativo y radiografía de tórax y abdomen, donde se objetiva efecto masa centro abdominal que desplaza asas intestinales, obligando a completar estudio mediante ecografía, que muestra enorme masa quística de paredes finas e incipiente uropatía obstructiva. Como primera posibilidad diagnóstica, se plantea lesión ginecológica, posteriormente confirmada en TC.

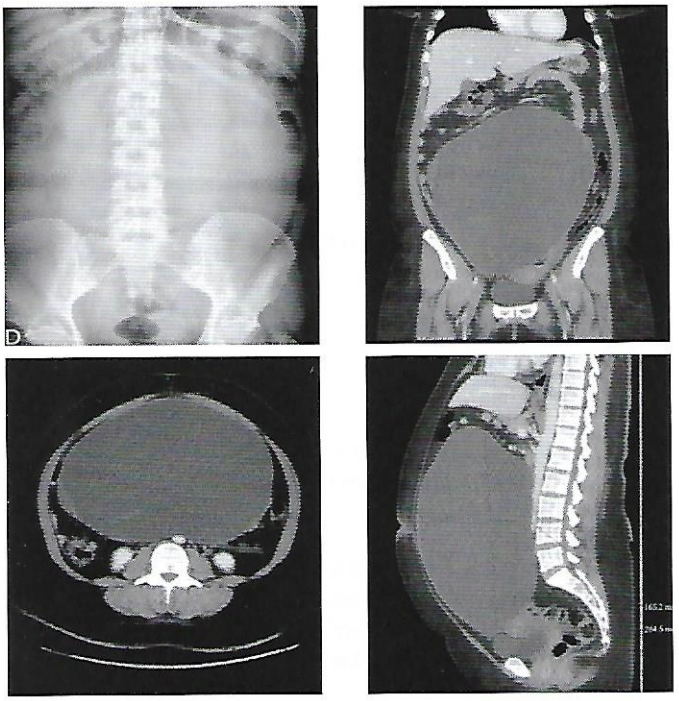

DIAGNÓSTICO: Tumoración anexial izquierda compatible con tumor mucinoso quístico de ovario tipo borderline.

DISCUSIÓN: El cistoadenoma es un tumor benigno de ovario, de crecimiento lento, que suele dar poca sintomatología, pudiendo alcanzar tamaños gigantes. Son muchas las causas de consulta por dolor abdominal agudo en fosa iliaca derecha: cuadros gastrointestinales, patología ginecológica, urinaria...

Una minuciosa y exhaustiva anamnesis y exploración física permitió sospechar desde un primer instante patología grave; si bien en los últimos años gozamos cada vez de más pruebas diagnósticas a nuestro alcance, no debemos olvidar la importancia que una correcta historia clínica tiene en Atención Primaria, en donde nosotros somos el único medio diagnóstico urgente.

CAUSA ESPECÍFICA DE DOLOR LUMBAR EN PACIENTE ANCIANA

Formigo Couceiro F.J.; Ayape Amigot F. J.; Sueiro Justel J.
Ambulatorio Concepción Arenal, Santiago de Compostela

DESCRIPCIÓN DEL CASO:
Motivo de consulta: Mujer de 76 años. Dolor lumbar.

ENFERMEDAD ACTUAL:
Aqueja dolor lumbar de un mes de evolución, sin traumatismo previo directo, de características aparentemente mecánicas. Mejora en reposo y no la despierta por las noches. Se acentúa con maniobras de Valsalva. Circunstalcialmente ha comenzado con fiebre ayer.

EXPLORACIÓN FÍSICA:
Franca palidez. Molestias dorso-lumbares inespecíficas. Dolor a la palpación de cuerpo vertebral L2-L4. Auscultación pulmonar con finas crepitantes bibasales.

PRUEBAS COMPLEMENTARIAS:
Siendo llamativa la palidez de la paciente solicito analítica de sangre que objetiva cifras de Hb de 9.0. En analítica previa las cifras de hemoglobina eran normales. Presenta una VSG de 107. Además se solicita radiografía de columna dorso-lumbar en la cual se visualiza una fractura vertebral de L3. En radiografía de tórax se visualiza una incipiente consolidación basal derecha.

PRESUNCIÓN DIAGNÓSTICA:

1. Mieloma múltiple como primera posibilidad
2. Neumonía adquirida en la comunidad

IMPORTANCIA DEL CASO:
El dolor lumbar es la segunda causa de las demandas en atención primaria. La mayoría de estas consultas se deben a causas inespecíficas. Sólo el 15% de los dolores lumbares se deben a causas específicas, sin embargo, en número absoluto, hay que tenerlos en cuenta conociendo los datos de alarma. Una de estas causas que suele pasar desapercibida es el mieloma múltiple.

FIEBRE DE PEL-EBSTEIN

Formigo Couceiro F.J. ; Ayape Amigot F.J. ; Sueiro Justel J.
Ambulatorio Concepción Arenal, Santiago de Compostela

DESCRIPCIÓN DEL CASO:
Motivo de consulta: Varón de 82 años. Fiebre.

ENFERMEDAD ACTUAL:
Fiebre vespertina de un mes de evolución, aparece en tiritonas. Síndrome general.

EXPLORACIÓN FÍSICA:
Destaca la presencia de una adenopatía submaxilar de consistencia pétrea, no dolorosa. Aumento de tamaño de varios ganglios linfáticos (subcentimétricos).

PRUEBAS COMPLEMENTARIAS:
Todo normal.
Se realiza PAAF de adenopatía con resultado inespecífico.

PRESUNCIÓN DIAGNÓSTICA:
1. Fiebre de Pel-Ebstei. Linfoma como primera posibilidad diagnóstica

SEGUIMIENTO POSTERIOR:
Tras un TAC que visualizaba conglomerados adenopáticosmediastínicos y mesentéricos se realiza biopsia de adenopatía supraclavicular con diagnóstico de linfoma procediéndose al ingreso en planta de Hematología.

IMPORTANCIA DEL CASO:
El diagnóstico de presunción del caso es meramente clínico, ya que la radiografía, la analítica e incluso (y sobre todo) la PAAF, fueron normales; de ahí que este caso clínico arroje una enseñanza sobre la clínica y las pruebas complementarias.

ERITEMA MULTIFORME ASOCIADO A HERPES

Silva Penas M.; Barreiro Cambeiro A.
Complexo Hospitalario Universitario de A Coruña

Muller de 16 anos sen antecedentes médicos de interese, que acude a consulta por presenza de lesión a nivel de beizos superior e inferior de dúas semanas de evolución. Previamente eran vesículas con contido claro e posteriormente erosionáronse coa aparición de costras. Ademais, presenta en ambas palmas de mans, dúas lesións eritematosas circulares de aparición mais tardía. Non presentou febre nin outra sintomatoloxía. Reinterrogando á paciente, esta presentara episodios previos de herpes labial.

Na exploración física observamos presenza de costras hemorráxicas a nivel de ambos beizos e, en ambas palmas das mans, lesións eritematosas circulares con centro claro. Ante esta clínica a primeira sospeita diagnóstica é a de Eritema Multiforme asociado a Herpes.

Comézase tratamento empírico con Valaciclovir 1 gr/8 horas 7 días, Bactrobam tópico cada 12h horas e analxesia a demanda. Remitimos á paciente ó servizo de Dermatoloxía para valoración.

RELEVANCIA PARA ATENCIÓN PRIMARIA:
O Eritema Multiforme é unha reacción cutánea de etiopatoxenia incerta que se relaciona nun 90% con infeccións tanto por virus (como VHS e VVZ) como por bacterias e nalgúns casos coa inxesta de fármacos.

O diagnóstico é clínico pola presenza da lesión característica en diana, con maior frecuencia aparecen en membros e de forma simétrica e en mucosas causando costras hemorráxicas.

No caso de EM asociado a VHS,empregariamos Aciclovir 400/12 horas durante 7-10 días. Ademáis, asociamos Bactrobam pomada para previr sobreinfeccións. Ante a falta de resposta ó tratamento é necesario derivar ó paciente a Dermatoloxía para axustar tratamento e previr complicación do cadro.

TUMORACIÓN CERVICAL

González Iglesias C.[1]; Abuín Rodríguez M.[2]; González Lorenzo P.[3]
Complexo Hospitalario Universitario Ferrol/ C.S. Naron[1]; C.S. Naron[2]; C.S. O Val[3]

DESCRIPCIÓN: Caso clínico sobre una tumoración cervical de aparición brusca que se detecta en atención primaria en una paciente de 38 años que las semanas previas se había sometido a una extracción dentaria. En nuestra consulta se le realizó una ecografía y se apreció contenido líquido. Derivándose posteriormente a ORL donde se le diagnóstico de quiste branquial. Actualmente la paciente estáintervenida y se encuentra asintomática. Queremos resaltar la importancia del uso de la ecografía en atención primaria como una técnica poco invasiva y útil.

LA RELEVANCIA DE LA SOSPECHA CLÍNICA EN LA DIVERTICULITIS AGUDA

Alvar Pariente S.
Centro de Salud Elviña-Mesoiro

RESUMEN DEL CASO: Mujer de 58 años que llega por urgencias a nuestro Centro de Salud por dolor abdominal tipo cólico de un día de evolución, con náuseas, sin vómitos ni fiebre ni otra clínica. Como único antecedente de interés, carcinoma de mama hace dos años, ya intervenido. A la exploración abdominal el dolor se localiza en hipocondrio izquierdo que se desencadena con la mínima presión y presenta ruidos hidroaéreos aumentados. Se le realiza una ecografía en el Centro donde se observa peristaltismo aumentado con Blumberg positivo. Ante este cuadro se reenvía a la paciente al Servicio de Urgencias donde le realizan pruebas complementarias observándose en la analítica ligera leucocitosis con neutrofilia y en la radiografía de abdomen una imagen compatible con íleo reflejo en hipocondrio izquierdo. Se le solicita TAC abdominal con el que finalmente se diagnostica a la paciente de diverticulitis aguda, siendo ingresada en el servicio de Cirugía General donde evoluciona bien con tratamiento médico-conservador siendo dada de alta cinco días después.

Relevancia para la Atención Primaria: La diverticulitis es una enfermedad frecuente a tener en cuenta en los cuadros de dolor abdominal agudo. El dolor localizado en hipocondrio izquierdo es un dato importante para la sospecha clínica, por lo que es importante una buena exploración abdominal.

Su tratamiento varía si se trata de una diverticulitis complicada o no por lo que debemos sospecharla siempre para su derivación y diagnóstico precoz, que mejorará el pronóstico de nuestro paciente.

HEMATURIA EN EL PACIENTE INMGRANTE

López Pérez M.C.[1]; Romero Mosquera M.[2]; Pose Vilares M.A.[1]
C. S. Mariñamansa[1]; C. S. Valle-Inclan[2]

Varón de 30 años de edad, procedente del Sáhara Occidental, nuevo en el cupo, que consulta por hematuria intermitente de 4 meses de evolución sin otra clínica acompañante.

Se pauta antibiótico de forma empírica tras toma de cultivo urinario que resulta ser negativo manteniéndose la hematuria. Por dicho motivo se solicita una analítica en la que destacaba una anemia microcítica e hipocrómica (HB 9.5) y una intensa eosinofilia (13%). Dada la persistencia de la hematuria se deriva

al paciente al servicio de Urgencias donde se confirman los valores analíticos y se realizan estudios radiológicos en los cuales se objetivan calcificaciones en la vejiga.

El paciente ingresa en Medicina Interna con la sospecha de esquistosomiasis, confirmada por el estudio de microbiológico tras examen microscópico de orina centrifugada. Tras pautarse el tratamiento con Prazicuantel en dosis única de 40mg/kg el paciente evoluciona favorablemente siendo posteriormente controlado en consultas externas y desapareciendo la sintomatología urinaria.

Importancia para AP: la hematuria es una de las consultas urológicas más frecuentes en nuestras consultas y aunque habitualmente en la mayoría de los casos en gente joven es transitoria y sin consecuencias el aumento de la población inmigrante debe hacernos plantear otras sospechas diagnósticas.

NECROLISIS EPIDERMOLÍTICA TÓXICA POR ALOPURINOL

López Pérez M.C.; Pose Vilares M.A.; Romero Mosquera M.
SERGAS

Varón de 53 años que consulta por aparición súbita de máculas rojizas en tronco con cuadro catarral acompañante. El paciente no presenta presenta más antecedentes que HTA tratada con Olmesartán/hidroclorotiazida y una hiperuricemia asintomática diagnosticada hace 5 días para la que está recibiendo tratamiento con alopurinol 300. Encuadramos la afección como reacción alérgica y administramos corticoide y antihistamínico im.

Al día siguiente acude nuevamente con un empeoramiento del cuadro general con aparición de ampollas en la espalda, fiebre de 40° e intensas molestias oculares por lo que lo derivamos al servicio de urgencias donde se le realiza analítica de sangre, orina, gasometría, rx de tórax y EKG sin alteraciones significativas. En las 12 horas posteriores las lesiones evolucionan a una exfoliación mayor del 50% de la superficie corporal, afectando también a palmas y manos, con intensa mucositis oral y conjuntivitis bilateral. Se interpreta el cuadro como un síndrome de necrolisis epidérmica tóxica en probable relación con el alopurinol, retirándolo e iniciando tratamiento empírico con anti h1,corticoides por vía sistémica y tópica ocular, antibioterapia (amoxicilina-clavulámico + levofloxacino) y tratamiento sintomático oral.

El paciente es trasladado a la unidad de grandes Quemados del hospital de referencia donde se realiza una biopsia cutánea que confirma el dx. Recibe el alta médica tras diez días de ingreso y una evolución favorable.

Importancia para AP: No debemos olvidar que cualquier fármaco que prescribimos tiene sus efectos adversos aunque se trate de un simple AINE, alopurinol o una cefalosporina y que no todas las erupciones maculosas son simples reacciones alérgicas ya que algunas pueden ser mortales como el caso de la NET.

"CUANDO EL DOLOR DE HOMBRO SE HACE NOCTÁMBULO Y CRÓNICO"

Villanueva García Y.[1]; López Seijas C. S.[2]; Suárez Alen S.[1]
Hospital da Barbanza[1]; Centro Hospitalario Santiago de Compostela[2]

MOTIVO DE CONSULTA : Dolor Hombro derecho.

ANTECEDENTES PERSONALES: Fumador.

ENFERMEDAD ACTUAL: Paciente de 36 años que presenta dolor en hombro derecho de 4 meses de evolución, que cede parcialmente con AINES y es más intenso por las noche.
EXPLORACIÓN FÍSICA:
Buen estado general. Afebril. No dolor a la palpación del hombro, no limitación funcional, aunque cierta molestia de los movimientos contrarresistencia.

PRUEBAS COMPLEMENTARIAS:
Analítica: normal
Rx Hombro derecho: lesión mixta epifisio-metafisaria que ocupa prácticamente toda la cabeza humeral de bordes mal definidos que no erosiona la cortical.
TAC Hombro derecho: lesión lítica con matriz condroide en región epifisio-metafisaria proximal.
Biopsia cabeza humeral: tumor condroide de características citológicas no atípicas compatible con Condroma o Condrosarcoma bien diferenciado grado I.

JUICIO CLÍNICO:
Condroma vs Condrosarcoma grado I.

CONCLUSIONES:
Los tumores de estirpe condral constituyen un desafío diagnóstico. El conjunto de los datos clínicos, la localización y los aspectos radiológicos permiten el diagnóstico. Su incidencia es sobre todo entre los 30 y los 60 años. La forma de presentación es la de un paciente sano con dolor progresivo, persistente, no muy intenso, de tiempo de evolución y que no alivia con el reposo. El tratamiento es con resección en bloque con márgenes amplios, si no se puede lograr esto, se realiza amputación. Este caso clínico pone de manifiesto la importancia del seguimiento de los pacientes en Atención primaria, debido a que conoce al paciente de siempre y esto permite derivar aquellos supuestos con mala evolución o que supongan dudas diagnósticas.

DUNHA ESCORDADURA DE NOCELLO A UNHA SÍNDROME ANTIFOSFOLÍPIDO

López Pérez M.C.[1]; Pose Vilares M.A.[2]; Romero Mosquera M.[2]
C.S. Acuña-Mariñamansa[1]; C.S. Valle Inclán[2]

Muller de 26 anos de idade que acude a consulta tras caída accidental por traumatismo en nocello dereito onde se diagnostica un esguince de grao II; colocándose unha vendaxe elástica e recomendase reposo relativo con deambulación en descarga.Tras unha semana evolución acude de novo por dor e hinchazón a nivel de membro inferior dereito con datos suxestivos de Tombose Venosa Profunda na exploración física, motivo polo que se remite a urxencias hospitlarias, obxectivándose na analítica un Dímero D elevado (637) e un Ecodoppler informado como Trombose Venosa Profunda distal a ivel de Vea Poplítea; comezándose tratamento con enoxiparina. Dende a consulta derívase para estudo de hipercoagulabilidade previa solicitude analítica, cun resultado positivo para ACA (Anticorpos antifosfolípido) e títulos altos de IgG.Ante a sospeita da Síndrome Anti- fosfolípido iníciase tratamento antiagregante sen complicacións. Importancia para Atención Primaria: Debemos ter presente esta patoloxía a pesares da súa baixa prevalencia dado o amplo espectro de presentacións clínicas e as graves consecuencias que pode ter para os pacientes.

TODO ME SIENTA MAL

Fernández Souto F.[1]; García-Ciudad Young V.[1]; Armas González M.[2]
Xerencia de Xestión Integrada de Santiago de Compostela[1]; Gerencia de Atención Primaria de Gran Canaria[2]

MC: Epigastralgia, vómitos y diarrea.

AP: No AMC. Antecedente de anemia ferropénica tratada con hierro oral. No tratamiento actual.
EA: Paciente de 18 años que consulta por episodios recurrentes de epigas-

tralgia y vómitos pospandriales. En los últimos 2 meses se han hecho más frecuentes y el dolor se ha vuelto más intenso. Refería tomar antiácidos sin notar mejoría. Además presenta episodios de diarrea autolimitados (de menos de 48 h de duración) y con 4-5 deposiciones/dia(líquidas, sin productos patológicos). Comenta que ha perdido unos 3-4 kg de peso.

EXPLORACIÓN FÍSICA: COC. NH y NP. Eupneica. Afebril. TA 105/60. FC: 60. AC: rítmica, no soplos. AP: mvc. Abdomen: ruidos ligeramente aumentados, dolor a nivel de epigastrio, Murphy negativo, no defensa, blumberg negativo. Resto de exploración sin hallazgos significativos.

PC: Analítica de sangre, orina, coprocultivo y Antígeno de H. Pylori en heces. Mientras esperamos los resultados se le pauta tratamiento con Omeprazol y Domperidona. Dada la cronicidad del cuadro incluimos estudio de enfermedad celíaca. En la analítica destaca antiendomisio + y antitransglutaminasa > 500, Ferritina 7, ácido fólico 0.7, AST 62, ALT 76, FA 784, resto de parámetros normales.

PLAN: Dieta sin gluten. Ácido fólico. Interconsulta a Digestivo. Le realizan EDA con biopsia duodenal en la que presenta atrofia vellositaria total.

CONCLUSIÓN: La enfermedad celíaca sin sintomatología clásica es más frecuente que la forma sintomática, lo que dificulta su diagnóstico y origina que parte de la población este sin diagnosticar. Sería importante que desde Atención primaria consiguiéramos un diagnóstico precoz.

DOCTOR, SE ME SALEN LOS OJOS!

García- Ciudad Young V.[1]; Fernández Souto F.[1]; Armas González M.[2]

Xerencia de Xestión Integrada de Santiago de Compostela[1]; Gerencia de Atención Primaria de Gran Canaria[2]

MC: Temblor y dolor abdominal.

AP: No AMC. Fumadora 15cig/día. Menarquia a 11 años, G3P3A0. Diabetes gestacional en última embarazo. No tratamiento habitual.

EAI: Mujer de 28 años que acude por temblor generalizado de 1 mes de evolución y dolor abdominal difuso. En los últimos días presentó cuadro de náuseas y vómitos asociados a deposiciones diarreicas sin productos patológicos. Sofocos, sensación de sequedad ocular y nota "los ojos más salidos". Afebril.

EF: COC. Eupneica. Peso 69,3 kg; Talla 1,59; TA 137/71mmHg.

CyC: se palpa bocio difuso y nódulos en LTD e istmo, palpación dolorosa. No adenopatías. Exoftalmos leve bilat. MOE conservada.

ACP: taquicardica, rítmica, sin soplos. MVC.

Abd: blando, depresible, ligeramente doloroso a la palpación profunda en FID, Murphy y Blumberg negativos. RHA conservados.

Resto de exploración sin hallazgos.

Analítica: TSH 0,01 T4 2,51; T3 19,05. Resto de parámetros dentro de la normalidad.

Se remite a endocrinología para completar estudio. Eco cervical: tiroides homogéneo con tamaño en el límite alto de la normalidad.
Gammagrafia tiroidea: hipertrofia glandular difusa- compatible con Graves.

Le pautaron Tiamazol 2cp cada 8 horas.

Dx: Enfermedad de Graves Basedow

CONCLUSIONES:
Ante la sintomatología de temblor, nerviosismo y exoftalmos tenemos que descartar enfermedades tiroideas, especialmente al hipertiroidismo.
La forma más frecuente de Hipertiroidismo es la Enfermedad de Graves Basedow, dolencia de origen autoinmune más frecuente en mujeres jóvenes. Esta enfermedad generalmente responde bien al tratamiento farmacológico. Sin embargo otras alternativas como el yodo radioactivo y el abordaje quirúrgico frecuentemente desencadenan hipotiroidismo.

PREFIERO LA INYECCIÓN A MÁS COMPLICACIONES

García-Ciudad Young V.[1]; Fernández Souto F.[1]; Gómez Bravo R.[2]

Xerencia de Xestión Integrada de Santiago de Compostela[1]; VDGM[2]

MC: Disnea tras intervención quirúrgica.

AP: No AMC. Hipotirodismo subclinico. Carcinoma urotelial de alto grado. Cx Varicocele bilateral. Cistoprostatectomía radical radical con vaciamiento ganglionar. Tto: Alprazolam.

EA: Varón de 42 años que tras intervención quirúrgica (cistectomía radical) acude por cuadro de disnea súbita intensa asociado a cortejo vegetativo y de dolor torácico a punta de dedo en hemitórax derecho.

EF: TA 134/70mmHg FC 116 lpm. T°37,9°C.

COC. Palidez cutáneo mucosa. Taquipneico. ACP: rítmico, no soplos. MVC. Abd: blando, depresible, no doloroso. Portador de derivación urinaria tipo Bricker-Wallace y herida quirúrgica con buen aspecto. MMII: edemas bilaterales hasta tobillos, notable aumento de volumen en miembro inferior izqdo con Homan positivo.

Se deriva a Urgencias hospitalarias por sospecha de TEP/TVP.

PC:
Analítica: glucosa 117; Urea 25; Cr 0,75; CK-MB1,6; Troponina 0,52; Mioglobina 50; Dimero D 21764. Hb 9,6.
Rx torax: no patología pleuro-pulmonar aguda.

ECG: taquicardia sinusal.

AngioTAC: defectos de repleción compatibles con TEP masivo en ramas principales de arterias pulmonares (ramas lobares para ambos lóbulos superiores ,inferiores y medio; así como ramas segmentarias).

Se realiza IC a Cx Vascular: en eco doppler presenta trombosis venosa profunda poplítea en MII.

JC: Tromboembolismo Pulmonar Masivo Bilateral/ TVP.

CONCLUSIONES:
En pacientes sometidos a cirugías y en cuyo postoperatorio precisen reposo/inmovilización debemos tener en cuenta la profilaxis de tromboembolismos. Para ello es fundamental el uso de heparinas adecuadas a las características individuales de cada paciente (peso, función renal,...).

A PROPÓSITO DE UN CASO: ABSCESO PERICÍSTICO

al paciente al servicio de Urgencias donde se confirman los valores analíticos y se realizan estudios radiológicos en los cuales se objetivan calcificaciones en la vejiga.

El paciente ingresa en Medicina Interna con la sospecha de esquistosomiasis, confirmada por el estudio de microbiológico tras examen microscópico de orina centrifugada. Tras pautarse el tratamiento con Prazicuantel en dosis única de 40mg/kg el paciente evoluciona favorablemente siendo posteriormente controlado en consultas externas y desapareciendo la sintomatología urinaria.

Importancia para AP: la hematuria es una de las consultas urológicas más frecuentes en nuestras consultas y aunque habitualmente en la mayoría de los casos en gente joven es transitoria y sin consecuencias el aumento de la población inmigrante debe hacernos plantear otras sospechas diagnósticas.

NECROLISIS EPIDERMOLÍTICA TÓXICA POR ALOPURINOL

López Pérez M.C.; Pose Vilares M.A.; Romero Mosquera M.
SERGAS

Varón de 53 años que consulta por aparición súbita de máculas rojizas en tronco con cuadro catarral acompañante. El paciente no presenta presenta más antecedentes que HTA tratada con Olmesartán/hidroclorotiazida y una hiperuricemia asintomática diagnosticada hace 5 días para la que está recibiendo tratamiento con alopurinol 300. Encuadramos la afección como reacción alérgica y administramos corticoide y antihistamínico im.

Al día siguiente acude nuevamente con un empeoramiento del cuadro general con aparición de ampollas en la espalda, fiebre de 40º e intensas molestias oculares por lo que lo derivamos al servicio de urgencias donde se le realiza analítica de sangre, orina, gasometría, rx de tórax y EKG sin alteraciones significativas. En las 12 horas posteriores las lesiones evolucionan a una exfoliación mayor del 50% de la superficie corporal, afectando también a palmas y manos, con intensa mucositis oral y conjuntivitis bilateral. Se interpreta el cuadro como un síndrome de necrolisis epidérmica tóxica en probable relación con el alopurinol, retirándolo e iniciando tratamiento empírico con anti h1,corticoides por vía sistémica y tópica ocular, antibioterapia (amoxicilina-clavulámico + levofloxacino) y tratamiento sintomático oral.

El paciente es trasladado a la unidad de grandes Quemados del hospital de referencia donde se realiza una biopsia cutánea que confirma el dx. Recibe el alta médica tras diez días de ingreso y una evolución favorable.

Importancia para AP: No debemos olvidar que cualquier fármaco que prescribimos tiene sus efectos adversos aunque se trate de un simple AINE, alopurinol o una cefalosporina y que no todas las erupciones maculosas son simples reacciones alérgicas ya que algunas pueden ser mortales como el caso de la NET.

"CUANDO EL DOLOR DE HOMBRO SE HACE NOCTÁMBULO Y CRÓNICO"

Villanueva García Y.[1]; López Seijas C. S.[2]; Suárez Alen S.[1]
Hospital da Barbanza[1]; Centro Hospitalario Santiago de Compostela[2]

MOTIVO DE CONSULTA : Dolor Hombro derecho.

ANTECEDENTES PERSONALES: Fumador.

ENFERMEDAD ACTUAL: Paciente de 36 años que presenta dolor en hombro derecho de 4 meses de evolución, que cede parcialmente con AINES y es más intenso por las noche.
EXPLORACIÓN FÍSICA:
Buen estado general. Afebril. No dolor a la palpación del hombro, no limitación funcional, aunque cierta molestia de los movimientos contrarresistencia.

PRUEBAS COMPLEMENTARIAS:
Analítica: normal
Rx Hombro derecho: lesión mixta epifisio-metafisaria que ocupa prácticamente toda la cabeza humeral de bordes mal definidos que no erosiona la cortical.
TAC Hombro derecho: lesión lítica con matriz condroide en región epifisio-metafisaria proximal.
Biopsia cabeza humeral: tumor condroide de características citológicas no atípicas compatible con Condroma o Condrosarcoma bien diferenciado grado I.

JUICIO CLÍNICO:
Condroma vs Condrosarcoma grado I.

CONCLUSIONES:
Los tumores de estirpe condral constituyen un desafío diagnóstico. El conjunto de los datos clínicos, la localización y los aspectos radiológicos permiten el diagnóstico. Su incidencia es sobre todo entre los 30 y los 60 años. La forma de presentación es la de un paciente sano con dolor progresivo, persistente, no muy intenso, de tiempo de evolución y que no alivia con el reposo. El tratamiento es con resección en bloque con márgenes amplios, si no se puede lograr esto, se realiza amputación. Este caso clínico pone de manifiesto la importancia del seguimiento de los pacientes en Atención primaria, debido a que conoce al paciente de siempre y esto permite derivar aquellos supuestos con mala evolución o que supongan dudas diagnósticas.

DUNHA ESCORDADURA DE NOCELLO A UNHA SÍNDROME ANTIFOSFOLÍPIDO

López Pérez M.C.[1]; Pose Vilares M.A.[2]; Romero Mosquera M.[2]
C.S. Acuña-Mariñamansa[1]; C.S. Valle Inclán[2]

Muller de 26 anos de idade que acude a consulta tras caída accidental por traumatismo en nocello dereito onde se diagnostica un esguince de grao II; colocándose unha vendaxe elástica e recomendase reposo relativo con deambulación en descarga.Tras unha semana evolución acude de novo por dor e hinchazón a nivel de membro inferior dereito con datos suxestivos de Tombose Venosa Profunda na exploración física, motivo polo que se remite a urxencias hospitlarias, obxectivándose na analítica un Dímero D elevado (637) e un Ecodoppler informado como Trombose Venosa Profunda distal a ivel de Vea Poplítea; comezándose tratamento con enoxiparina. Dende a consulta derívase para estudo de hipercoagulabilidade previa solicitude analítica, cun resultado positivo para ACA (Anticorpos antifosfolípido) e títulos altos de IgG.Ante a sospeita da Síndrome Anti- fosfolípido iníciase tratamento antiagregante sen complicacións. Importancia para Atención Primaria: Debemos ter presente esta patoloxía a pesares da súa baixa prevalencia dado o amplo espectro de presentacións clínicas e as graves consecuencias que pode ter para os pacientes.

TODO ME SIENTA MAL

Fernández Souto F.[1]; García-Ciudad Young V.[1]; Armas González M.[2]
Xerencia de Xestión Integrada de Santiago de Compostela[1]; Gerencia de Atención Primaria de Gran Canaria[2]

MC: Epigastralgia, vómitos y diarrea.

AP: No AMC. Antecedente de anemia ferropénica tratada con hierro oral. No tratamiento actual.
EA: Paciente de 18 años que consulta por episodios recurrentes de epigas-

tralgia y vómitos pospandriales. En los últimos 2 meses se han hecho más frecuentes y el dolor se ha vuelto más intenso. Refería tomar antiácidos sin notar mejoría. Además presenta episodios de diarrea autolimitados (de menos de 48 h de duración) y con 4-5 deposiciones/dia(líquidas, sin productos patológicos). Comenta que ha perdido unos 3-4 kg de peso.

EXPLORACIÓN FÍSICA: COC. NH y NP. Eupneica. Afebril. TA 105/60. FC: 60. AC: rítmica, no soplos. AP: mvc. Abdomen: ruidos ligeramente aumentados, dolor a nivel de epigastrio, Murphy negativo, no defensa, blumberg negativo. Resto de exploración sin hallazgos significativos.

PC: Analítica de sangre, orina, coprocultivo y Antígeno de H. Pylori en heces. Mientras esperamos los resultados se le pauta tratamiento con Omeprazol y Domperidona. Dada la cronicidad del cuadro incluimos estudio de enfermedad celíaca. En la analítica destaca antiendomisio + y antitransglutaminasa > 500, Ferritina 7, ácido fólico 0.7, AST 62, ALT 76, FA 784, resto de parámetros normales.

PLAN: Dieta sin gluten. Ácido fólico. Interconsulta a Digestivo. Le realizan EDA con biopsia duodenal en la que presenta atrofia vellositaria total.

CONCLUSIÓN: La enfermedad celíaca sin sintomatología clásica es más frecuente que la forma sintomática, lo que dificulta su diagnóstico y origina que parte de la población este sin diagnosticar. Sería importante que desde Atención primaria consiguiéramos un diagnóstico precoz.

DOCTOR, SE ME SALEN LOS OJOS!

García- Ciudad Young V.[1]; Fernández Souto F.[1]; Armas González M.[2]

Xerencia de Xestión Integrada de Santiago de Compostela[1]; Gerencia de Atención Primaria de Gran Canaria[2]

MC: Temblor y dolor abdominal.

AP: No AMC. Fumadora 15cig/día. Menarquia a 11 años, G3P3A0. Diabetes gestacional en última embarazo. No tratamiento habitual.

EAI: Mujer de 28 años que acude por temblor generalizado de 1 mes de evolución y dolor abdominal difuso. En los últimos días presentó cuadro de náuseas y vómitos asociados a deposiciones diarreicas sin productos patológicos. Sofocos, sensación de sequedad ocular y nota "los ojos más salidos". Afebril.

EF: COC. Eupneica. Peso 69,3 kg; Talla 1,59; TA 137/71mmHg.

CyC: se palpa bocio difuso y nódulos en LTD e istmo, palpación dolorosa. No adenopatías. Exoftalmos leve bilat. MOE conservada.

ACP: taquicardica, rítmica, sin soplos. MVC.

Abd: blando, depresible, ligeramente doloroso a la palpación profunda en FID, Murphy y Blumberg negativos. RHA conservados.

Resto de exploración sin hallazgos.

Analítica: TSH 0,01 T4 2,51; T3 19,05. Resto de parámetros dentro de la normalidad.

Se remite a endocrinología para completar estudio. Eco cervical: tiroides homogéneo con tamaño en el límite alto de la normalidad.
Gammagrafia tiroidea: hipertrofia glandular difusa- compatible con Graves.

Le pautaron Tiamazol 2cp cada 8 horas.

Dx: Enfermedad de Graves Basedow

CONCLUSIONES:
Ante la sintomatología de temblor, nerviosismo y exoftalmos tenemos que descartar enfermedades tiroideas, especialmente al hipertiroidismo.
La forma más frecuente de Hipertiroidismo es la Enfermedad de Graves Basedow, dolencia de origen autoinmune más frecuente en mujeres jóvenes. Esta enfermedad generalmente responde bien al tratamiento farmacológico. Sin embargo otras alternativas como el yodo radioactivo y el abordaje quirúrgico frecuentemente desencadenan hipotiroidismo.

PREFIERO LA INYECCIÓN A MÁS COMPLICACIONES

García-Ciudad Young V.[1]; Fernández Souto F.[1]; Gómez Bravo R.[2]

Xerencia de Xestión Integrada de Santiago de Compostela[1]; VDGM[2]

MC: Disnea tras intervención quirúrgica.

AP: No AMC. Hipotirodismo subclinico. Carcinoma urotelial de alto grado. Cx Varicocele bilateral. Cistoprostatectomía radical radical con vaciamiento ganglionar. Tto: Alprazolam.

EA: Varón de 42 años que tras intervención quirúrgica (cistectomía radical) acude por cuadro de disnea súbita intensa asociado a cortejo vegetativo y de dolor torácico a punta de dedo en hemitórax derecho.

EF: TA 134/70mmHg FC 116 lpm. Tª37,9ºC.

COC. Palidez cutáneo mucosa. Taquipneico. ACP: rítmico, no soplos. MVC. Abd: blando, depresible, no doloroso. Portador de derivación urinaria tipo Bricker-Wallace y herida quirúrgica con buen aspecto. MMII: edemas bilaterales hasta tobillos, notable aumento de volumen en miembro inferior izqdo con Homan positivo.

Se deriva a Urgencias hospitalarias por sospecha de TEP/TVP.

PC:
Analítica: glucosa 117; Urea 25; Cr 0,75; CK-MB1,6; Troponina 0,52; Mioglobina 50; Dimero D 21764. Hb 9,6.
Rx torax: no patología pleuro-pulmonar aguda.

ECG: taquicardia sinusal.

AngioTAC: defectos de repleción compatibles con TEP masivo en ramas principales de arterias pulmonares (ramas lobares para ambos lóbulos superiores ,inferiores y medio; así como ramas segmentarias).

Se realiza IC a Cx Vascular: en eco doppler presenta trombosis venosa profunda poplítea en MII.

JC: Tromboembolismo Pulmonar Masivo Bilateral/ TVP.

CONCLUSIONES:
En pacientes sometidos a cirugías y en cuyo postoperatorio precisen reposo/inmovilización debemos tener en cuenta la profilaxis de tromboembolismos. Para ello es fundamental el uso de heparinas adecuadas a las características individuales de cada paciente (peso, función renal,...).

A PROPÓSITO DE UN CASO: ABSCESO PERICÍSTICO

Espantoso Romero M.[1]; Duarte Pérez A.[2]; Del Villar Guerra Y. A.[2]
C.S.Teis[1]; XAP Vigo[2]

DESCRIPCIÓN CASO:
Motivo de consulta: Inflamación a nivel periocular.

Antecedentes personales: Intervenido por osteoma etmoidal.

Enfermedad actual: Paciente 43 años consulta por enrojecimiento, dolor e hinchazón a nivel del canto interno ojo derecho de 7 días de evolución. No alteraciones visuales. Refiere ojo rojo hace unos días por lo que fue tratado con varios colirios antibióticos. No afectación del estado general ni fiebre.

El proceso comenzó con dolor en zona nasal de comisura interpalpebral que aumentaba al tacto, enrojecimiento, lagrimeo y legaña purulenta. Al 5º día la zona sufrió un aumento importante de la inflamación y el dolor.

Exploración física: Conjuntiva normal, no escamas ni secreciones. Se aprecia tumoración entre ángulo interno del ojo derecho y nariz, con importante edema, eritema y dolor.

JUICIO CLÍNICO: Dacriocistitis aguda - Absceso pericístico.

RELEVANCIA PARA ATENCIÓN PRIMARIA:
La dacriocistitis aguda representa una urgencia en medicina, no por su gravedad, sino porque requiere diagnóstico y tratamiento precoces para evitar posibles complicaciones como: absceso pericístico, sinusitis, celulitis orbitaria o incluso endoftalmitis.

Nuestro paciente presentaba un absceso pericístico, que representa la extensión de la infección desde el saco lagrimal a los tejidos adyacentes: órbita medial, región malar y ala nasal. Es más frecuente en pacientes con factores de riesgo como diabetes o inmunodepresión. Aunque la ausencia de tratamiento o las resistencias del germen también pueden conducir a este cuadro.

A PROPÓSITO DE UN CASO CLÍNICO: LA HIPÓTESIS DIAGNÓSTICA EN ATENCIÓN PRIMARIA.

Miguéns Blanco I.[1]; Aveledo R.[2]; García L.[1]
C.S Matamá, Vigo[1]; Complexo Hospitalario Universitario de Vigo[2]

Se presenta el caso clínico de un varón de 75 años, que presenta como antecedente personal Adenocarcinoma renal de células claras, año 2003 que se trató mediante nefrectomía radical derecha. Última revisión en 2012 sin recidiva tumoral evidente en TAC toracoabominal.

El paciente acude a su PAC de referencia por dolor en hombro izquierdo desde hace dos semanas que esa misma tarde se hizo insoportable, tras haber cargado peso en ese brazo. En la exploración física presentaba impotencia funcional, sin deformidad aparente y un examen neurovascular normal. Tras administrar tratamiento para el dolor e inmovilización en PAC, el paciente vuelve a las dos horas por agudización nuevamente del dolor. Se remite a Urgencias Hospitalarias donde, al realizar radiografía de la zona destacó una intensa destrucción del hueso y un trazo de fractura a nivel metafisodiafisario con mínimo desplazamiento. Tras completar estudio, se diagnosticó de fractura patológica del húmero proximal secundaria a metástasis de carcinoma de células claras.
La Atención Primaria es la puerta de entrada al sistema. Sin duda, es de vital importancia la realización de una anamnesis detallada, en la que no pueden faltar los antecedentes personales. El marco en el que aparece una patología, aparentemente banal, es determinante para que el médico de familia, utilizando sus principales recursos: entrevista clínica y exploración física, establezca una hipótesis diagnóstica correcta.

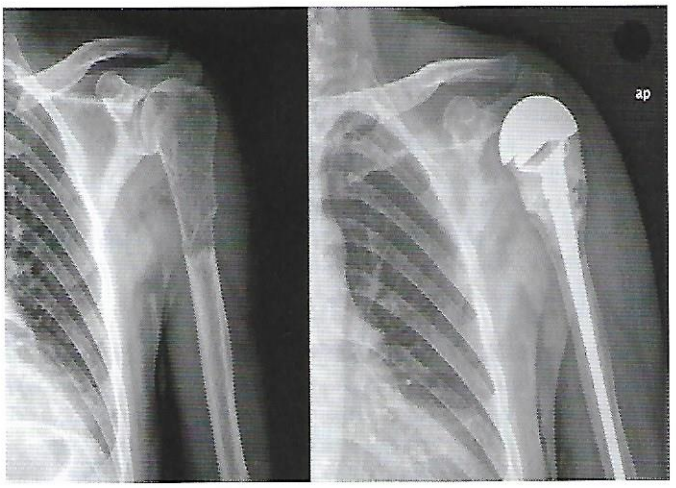

HEPATOPATIA AGUDA DE ORIGEN MEDICAMENTOSO

Espantoso Romero M.[1]; Del Villar Guerra Y. A.[2];
Centro de Salud Teis[1]; XAP Vigo[2];

MOTIVO DE CONSULTA: Ictericia.

ANTECEDENTES PERSONALES: Alergia Penicilina. Hepatopatía de origen medicamentoso hace 20 años. Colecistectomía (2002).

ENFERMEDAD ACTUAL: Paciente 48 años que tras 2 días de tratamiento con pantomicina post resección local de nódulo retroareolar; presenta nauseas, vomito, dolor en epigastrio y orinas oscuras. Acude a consulta porque además nota coloración amarillenta en ojos por lo que decide retirar pantomicina, ya que el cuadro que presentaba era similar al de hace 20 años, notando notable mejoría.

EXPLORACIÓN FÍSICA: Ligera ictericia de piel y mucosas. ACP conservado. Abdomen blando ligero dolor en epigastrio. Blumberg(-). No masas ni megalias.

PRUEBAS COMPLEMENTARIAS:
Analítica: BT: 2.68, BD: 0,94, GOT: 355, GTP 1253
Ecografia hepática: Esteatosis hepática. Quiste simple. Discreta dilatación de la vía biliar extrahepática. Resto sin alteraciones.

JUICIO CLÍNICO: Hepatopatia aguda de origen medicamentoso.

RELEVANCIA PARA ATENCIÓN PRIMARIA:
Las hepatopatías tóxicas son la consecuencia del daño hepático causado por sustancias extrañas al organismo, especialmente medicamentosas. El diagnóstico de las hepatopatías medicamentosas es difícil, por lo que el médico debe poseer un elevado índice de sospecha para considerar que se trate de una lesión de causa tóxica ante cualquier enfermedad hepática sin causa reconocida. El elemento clave para el diagnóstico es la comprobación de una relación temporal entre el inicio del consumo del fármaco y la aparición de signos de enfermedad. Pueden ir desde formas clínicas inaparentes hasta hepatitis fulminantes; por ello es de gran importancia su diagnóstico precoz.

A PROPÓSITO DE UN CASO: ECOGRAFÍA ABDOMINAL EN ATENCIÓN PRI-

MARIA. PASO A PASO

Miguéns Blanco I.[1]; López Fernández I.[2]; García Méndez L.[1]
C.S Matamá[1]. Complexo Hospitalario Universitario Vigo[2]

Se presenta el caso clínico de un varón de 53 años que acude a la consulta de su Médico de Atención Primaria por ictericia y síndrome febril desde hace 24 horas. Como antecedentes personales refiere colelitiasis sin especificar ningún otro dato. En la anamnesis refiere anorexia y astenia desde hace un mes. En la exploración física destaca fiebre de 38ºC, el tinte ictérico, y su estado caquéctico. Ante estos hallazgos, se le realiza una ecografía en el Centro de Salud, se evidenció una dilatación de la vía biliar en relación con un cálculo de 1,8 cms a nivel del colédoco. Se remite con sospecha de colecistitis al Servicio de Urgencias. Le repiten la ecografía abdominal, hallando colelitiasis sin signos de colecistitis además de evidenciarse hallazgos compatibles con neoplasia primaria renal izquierda.

La introducción de la Ecografía en los Centros de Salud resulta de gran utilidad debido a su eficacia: pragmática, no invasiva y barata. Sin duda, se debe continuar mejorando la técnica ya que su rendimiento depende directamente de la experiencia del médico. Con este caso clínico que se presenta, se pretende, sobre todo, recordar la importancia de la absoluta rigurosidad en el trabajo del Médico de Atención Primaria. En este caso la ecografía abdominal, debería haber sido realizada en su totalidad. En este caso, una actitud precipitada, ha podido pasar por alto un hallazgo fatal.

SÍNDROME DE OGILVIE

Espantoso Romero M.[1]; Del Villar Guerra Y. A.[2]; Pérez Vidal E.[3]
C. S. Teis[1]; XAP Vigo[2]; C.S. Pintor Colmeiro[3]

PRESENTACIÓN: Motivo de consulta: Dolor abdominal y vómitos. Mujer 84 años, que acude por cuadro de 24 horas de evolución de dolor abdominal localizado en flanco y fosa iliaca izquierdos asociado a náuseas y cinco vómitos de contenido alimenticio con restos de sangre roja viva, según refería su acompañante. Además de pérdida de apetito, escasa eliminación de gases y deposición de consistencia dura. Sin otra sintomatología de importancia. Al examen físico destacó abdomen distendido, globuloso, doloroso a la palpación en mesogastrio, fosa iliaca y flanco izquierdos, no masas ni hepatoesplenomegalia con ruidos hidroaereos metálicos. El cuadro clínico se correlacionó con abdomen agudo quirúrgico, planteándose el diagnóstico de obstrucción intestinal. Se derivo al servicio de Urgencias donde realizaron TAC abdominal: Distensión de todo el marco cólico y recto con gran cantidad de heces en su interior sin que se visualizase causa obstructiva con mínima cantidad de líquido libre en gotiera paracólica derecha, sin gas libre que sugiere-se perforación de víscera hueca, compatible con Síndrome de Ogilvie (SO).

DESARROLLO:
Juicio Clínico: Síndrome de Ogilvie.

RELEVANCIA PARA ATENCION PRIMARIA
El SO es la pseudobstrucción aguda del colon caracterizada por dilatación masiva del mismo. La sintomatología sugiere obstrucción intestinal mecánica sin hallazgos de causa orgánica que la justifiquen. Se considera una patología infrecuente pero con elevada tasa de mortalidad. Mayor incidencia en pacientes de edad avanzada. Por ello, es vital tener en cuenta esta patología para realizar un diagnóstico y tratamiento precoces.

HIPERTIROIDISMO

Espantoso Romero M.[1]; Del Villar Guerra Y. A.[2]; Guede Fernández C.[3]
C. S.Teis[1]; XAP Vigo[2]; C. S.Pintor Colmeiro[3]

PRESENTACIÓN: Varón 28 años con antecedentes familiares de tiroidopatía (abuelos); que acude por pérdida de peso de aproximadamente 6kg en 5 meses, aumento de deposiciones (3-4 veces por día), palpitaciones de predominio nocturno, temblor distal e irritabilidad.

EXPLORACIÓN FÍSICA: Buen estado general. Cuello: No bocio ni adenopatías. Ruidos cardiacos rítmicos 74 lpm. Murmullo vesicular conservado. Abdomen blando, no doloroso. Ruidos intestinales conservados. Aparato Locomotor: Temblor distal.

PRUEBAS COMPLEMENTARIAS: T4 libre 3.95ngr/100ml; T3 14.84 pgr/ml; TSH<0.005uUI/ml; Anticuerpos antiperoxidasa 99UI/ml; Anticuerpos antitiroglobulina 126.4 UI/ml.

JUICIO CLÍNICO: Hipertiroidismo.

RELEVANCIA PARA ATENCION PRIMARIA
El hipertiroidismo está provocado por un exceso de hormonas tiroideas circulantes. Su prevalencia es de aproximadamente 1,3%. El exceso de hormona tiroidea puede deberse a una producción sostenida o sobreproducción por el tiroides, liberación de hormona preformada a la circulación o por producción extratiroidea. Las causas más frecuentes son enfermedad de Graves, bocio multinodular tóxico y adenoma tóxico. En Atención Primaria, la clínica asociada con la determinación de los niveles de T3 y/o T4 libre y TSH permiten diagnosticar la existencia de tirotoxicosis y la derivación oportuna para identificar la etiología y el tratamiento de acuerdo a la misma.

INVAGINACIÓN INTESTINAL EN ADULTA

Sixto Carreira C.; Pérez Fernández A. B.; Pérez Varela L.
Complexo Hospitalario Universitario Ferrol

Mujer de 36 años, a tratamiento por hipotiroidismo primario, sin otros antecedentes de interés, que consulta en varias ocasiones durante 2 meses por dolor abdominal cólico intermitente, con náuseas sin vómitos, estreñimiento como hábito intestinal habitual, no fiebre ni otra clínica por aparatos. Sin mejoría pese a tratamiento analgésico, laxante y procinético.

A la exploración, abdomen blando, depresible, molestias en hemiabdomen derecho, Murphy y Blumberg negativos, no se palpan masas ni megalias.

Analítica sin alteraciones. Se realiza en cap ecografía abdominal: hígado con ecogenicidad brillante en relación con hígado graso. Vesícula sin cálculos en su interior, ni dilatación de la vía biliar intra ni extrahepática. Bazo y riñones sin hallazgos. Masa hiperecogénica redondeada de 3.5cm difícil de localizar ecográficamente aunque probablemente a nivel de duodeno.

Se remite para completar estudio y diagnóstico con tac abdominal, realizado sin y tras administración de civ y contraste oral, con visualización de signos compatibles con invaginación intestinal ileocólica observando a nivel de la cabeza de la invaginación, lesión endoluminal compatible con lipoma. No líquido libre, no cuadro obstructivo aunque discreta dilatación del íleon distal.

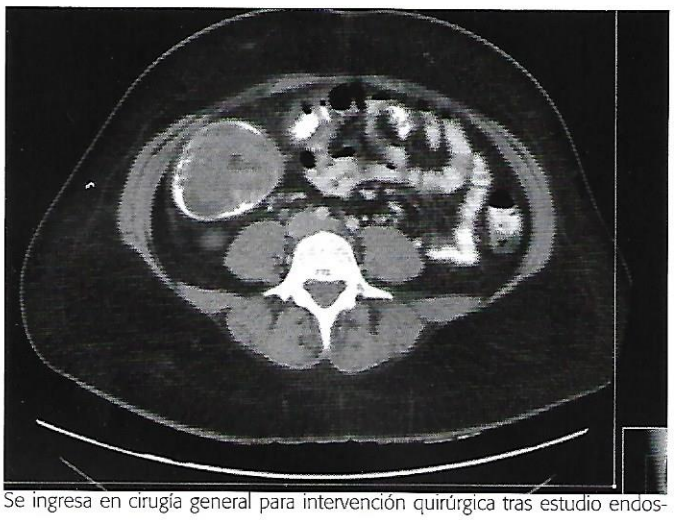

Se ingresa en cirugía general para intervención quirúrgica tras estudio endoscópico que confirma neoformación que ocupa prácticamente el polo cecal al que está adherida sin compromiso de la válvula pero con taponamiento del orificio apendicular.

Desde el punto de vista de atención primaria:

- Diagnóstico diferencial de dolor abdominal cólico en hemiabdomen derecho.
- Desarrollo de capacidad diagnóstica mediante técnicas de imagen disponibles (radiología simple y ecografía).

EL IPHONE TAMBIÉN SALVA VIDAS

Quintela Martínez J.; Lois López V.; Felpete Lopez P.; Pardo Planas I.; Regueiro Martínez A.; Gomara Villabona S.
C.S. Vilanova de Arousa

DESCRIPCIÓN DEL CASO: Varón de 91 años de raza caucásica, encamado y dependiente para las actividades de la vida diaria. Antecedentes de ACV, insuficiencia cardíaca, EPOC y queratosis actínica. Tratamientos: Furosemida 40, Bromuro de aclidinio y Rivaroxabán 15 mg.

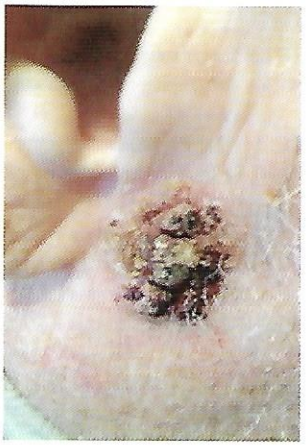

Atendemos al paciente en su domicilio por cuadro de infección respiratoria, e incidentalmente observamos una lesión tumoral, excrecente, rugosa y aterciopelada al tacto, de bordes mal definidos y aspecto verrugiforme en región preauricular derecha que nos llama la atención. Interrogamos a la familia y nos cuenta que tiene 10 años de evolución, pero que en los últimos meses ha experimentado un importante crecimiento. Fotografiamos la lesión con el móvil y al llegar a la consulta enviamos a dermatología por telemedicina una interconsulta con las fotos. A los tres días recibimos la respuesta: "Hay sospechas de que pueda ser una lesión maligna"; el paciente fue atendido al día siguiente en Consulta Externa de Dermatología y diagnosticado de carcinoma basocelular, iniciándose tratamiento con Imiquimod.

INTERÉS PARA LA ATENCIÓN PRIMARIA: El interés de este caso radica en que, con sólo unas fotos tomadas con el móvil y gracias a la Telemedicina, en tan sÓlo 4 días se diagnosticó al paciente y se inició el tratamiento pertinente. Por lo tanto, se consigue evitar listas de espera y se optimizan tanto los recursos económicos como materiales y humanos.

Destacamos además que se trata de un paciente encamado con deterioro del estado general y movilidad reducida, lo cual no supuso una barrera para la accesibilidad al sistema sanitario.

PÚRPURA DE SCHONLEIN-HENOCH, UNA URGENCIA DIFERENTE A TENER EN CUENTA

Sarasquete Fariña P.; López Seijas C. S.
Complexo Hospitalario Universitario de Santiago de Compostela

Varón, 25 años, con AP de esplenectomía postraumática. Acude a Urgencias por presentar, desde hace una semana, lesiones purpúricas palpables y pruriginosas que comienzan por dorso de pies y ascienden por miembros inferiores, extendiéndose a muslos, nalgas, brazos y espalda. Desde esta mañana dolor abdominal, malestar general y naúseas.

EF: Dolor a la palpación profunda en hipocondrio derecho. En miembros inferiores, nalgas, miembros superiores y tronco presenta numerosas lesiones purpúricas palpables, no desaparecen a vitropresión. Resto sin hallazgos.

PC:

- Analítica de sangre: 13830 Leucocitos.
- Analítica de orina: Sangre +, Sedimento: 3-5 leucocitos/c, 5-10 hematíes.
- Rx tórax normal.

EVOLUCIÓN: Ingresa en MIR con juicio clínico de púrpura palpable a estudio. Se pautan corticoides con mejoría de lesiones. Biopsia cutánea compatible con vasculitis leucocitoclástica con depósitos de IgA y C3 en IF.

CONCLUSIONES: Paciente joven con dolor abdominal, hematuria microscópica y biopsia cutánea compatible son indicativos de Púrpura de Scholnein Henoch. Es una patología típica de edades jóvenes , caracterizada por exantema palpable violáceo tipo urticarial, simétrico en miembros inferiores y nalgas.

Las manifestaciones renales marcan la gravedad o peor pronóstico a largo plazo, pudiendo ir desde una hematuria aislada microscópica hasta la presencia de una glomerulonefritis rápidamente progresiva. El tratamiento son corticoides ajustados por peso.

Ante un caso como este en primaria debemos remitirlo al hospital de referencia para estudio y tratamiento teniendo especial cuidado en vigilar la posible nefropatía. Al alta controles periódicos en consultas externas (análisis de sangre y orina).

CADERNOS de atención primaria

DESDE COLÓN AL SIGLO XXI, ENFERMEDADES QUE PERDURAN...

Sixto Carreira C.; Pérez Fernández A. B. ; Pérez Varela L.
Complexo Hospitalario Universitario Ferrol

Varón de 42 años con trastorno mixto de la personalidad, fumador de 6cig/día, sin tratamiento habitual, que acude por cuadro de 2 semanas de evolución de dolor en miembros inferiores con debilidad progresiva que dificulta la deambulación acompañado de exantema petequial que se inicia en los pies y asciende hasta nalgas haciéndose confluente en la región pretibial. Sensación distérmica sin fiebre termometrada. No otra sintomatología por aparatos ni evidencia de sangrado.

A la exploración destaca: leve eritema gingival. Discreta hepatomegalia de 2cm. En las extremidades superiores, hematoma en cara interna de antebrazo derecho. Lesiones eritematosas con halo claro centrado en folículo piloso en la cara posterior de ambos brazos. En las extremidades inferiores, lesiones eritematosas perifoliculares confluentes de predominio distal con dos pústulas en pie izquierdo. Debilidad e hipoestesia en ambos mmiis de predominio distal. Resto normal.

En las pruebas complementarias: Hb 7.7, HTO 23.2%, folatos 1.6 y Vit C <0.1, resto de bioquímica, hormonas tiroideas, coagulación, proteinograma, estudio autoinmune y estudios radiológicos normales.

Reinterrogando al paciente realizaba dieta a base de hidratos de carbono desde hacía 8 meses.

Tras reintroducción de dieta y suplementos vitamínicos, mejoría y resolución del cuadro dermatológico y neurológico.

Diagnóstico:

- Púrpura cutánea secundaria a hipovitaminosis C (escorbuto)
- Polineuropatía sensitivo-motora carencial.
- Trastorno mixto de la personalidad.

Desde el punto de vista de AP:

- Diagnóstico diferencial de lesiones purpúricas/petequiales.
- Estudio y diagnóstico diferencial de anemia.
- Estudio y diagnóstico de déficits nutricionales.
- Control de enfermedades psiquiátricas.

ERITEMA AB IGNE

Álvarez Ibáñez C.[1]; Duarte Pérez A.[2]; Guerra García M. M.[1]; Charle Crespo M. A.[1]; Espantoso Romero M.[3]
C.S. de Porriño[1]; Xerencia de Xestión Integrada de Vigo[2]; C.S. Teis[3]

DESCRIPCIÓN DEL CASO

MC: Eritema en pierna derecha.

AP: Alergia al níquel. Sin antecedentes de interés ni tratamientos.

EA: Paciente mujer de 27 años con intolerancia al frío, que tiene costumbre de descansar todas las tardes cerca de la cocina de leña. Acude a Urgencias derivada por su médico para valoración tras erupción súbita en pierna D acompañada de leve molestia.

EF: Eritema en marmorata en cara anterolateral de pierna derecha que no desaparece a la vitropresión. A la palpación superficial, se aprecia nodularidad del tejido celular subcutáneo, doloroso a la presión. No se aprecia ingurgitación de árbol vascular superficial ni se tacta cordón venoso profundo. S.Homans negativo. Vasculo-nervioso distal correcto. S.Wells: -2pts.

JC: Eritema ab igne.

RELEVANCIA PARA LA ATENCIÓN PRIMARIA

El eritema ab igne es una dermatosis pigmentada de distribución reticular que resulta de la exposición repetida a fuentes de calor moderado.

Patología muy común entre las personas que acostumbraban a sentarse cerca de estufas o chimeneas, hoy en día infrecuente debido a la introducción de calefacción central en la mayoría de los hogares; viéndose casi únicamente en panaderos o trabajadores de altos hornos. Se está observando un discreto repunte de su incidencia en su localización en muslos debido al uso continuado de ordenadores portátiles apoyados en MMII.

El cuadro eritematoso agudo se resuelve ad integrum en un plazo de varias semanas al retirar la fuente de calor. Únicamente en aquellos casos de exposición crónica y mantenida quedan lesiones hipopigmentadas en el área afecta.

SORPRESAS DE LA DOBLE ANTIAGREGACIÓN

Fernández Souto F.[1]; García-Ciudad Young V.[1]; Barral Segade P.[2]
Xerencia de Xestión Integrada de Santiago[1]; Hospital Clínico Universitario de Santiago[2]

MC: Cansancio.

AP: No AMC. EPOC. HTA. Cardiopatía mixta en FA. Portador de marcapasos. Realización de cateterismo reciente por ergometría positiva y colocación de 3 stents. Tratamiento: Valsartan Digoxina, Aldocumar, AAS, Torasemida, Clopidogrel.

EA: Paciente de 80 años que desde hace 10 días refiere notarse muy cansado con importante fatiga cuando camina. Hace 20 días fue dado de alta de cardiología por realización de cateterismo. Hace 8 días presenta deposiciones melénicas pero desde hace 2-3 días son normales. No fiebre. No vómitos. No dolor torácico.

EF: Palidez cutánea. Eupneico en reposo. TA 130/68. AP: mvc. AC: arrítmica, no soplos. AP: crepitantes finos basales. EEII: ligeros edemas con fóvea.

PC: Solicitamos analítica urgente: Hb 6.9 (Al alta de cardiología presentaba 15.4). Se deriva a Urgencias hospitalarias.

Rx tórax: Agrandamiento de la silueta cardiopericárdica. Ateromatosis calcificada en cayado aórtico. Marcapasos endocavitario unicameral.

ECG: Ritmo de marcapasos a 70 lpm.

Tratamiento: Omeprazol iv. Se le transfunden 2 CH y queda ingresado en Medicina Interna.

Le realizaron EDA: hernia de hiato. En colonoscopia: a 15 cm de margen anal formación polipoidea que ocupa tercio de circunferencia muy friable a la toma de biopsias. AP: adenocarcinoma de bajo grado. Pendiente de intervención quirúgica. Se le suspendió AAS y Aldocumar; se le añadió hierro y pantoprazol 40.

CONCLUSIONES: En este caso la profilaxis realizada con doble antiagregación y anticoagulación complicó un sangrado digestivo que nos puso de manifiesto una neoplasia de colon. Además nos sirve para recordar las interacciones de los IBP con clopidogrel.

DOCTOR, ME DUELE UN DEDO

Fernández Souto F.; García-Ciudad Young V.; Terceiro López D.
Xerencia de Xestión Integrada de Santiago

MC: Dolor a nivel de falange proximal del 3º de mano dcha.

AP: No AMC. Hernia de hiato. Tratamiento domiciliario: Omeprazol 20 mg.

EA: Varón de 26 años que refiere traumatismo directo sobre dorso de falange de 3º dedo hace un mes y desde entonces presenta dolor a dicho nivel.
Exploración física: COC. NH y NP. Eupneico. Mano dcha: dolor a la palpación de falange proximal de 3º dedo, movilidad conservada pero con cierta limitación para la flexoextensión completa, no se aprecian deformidades.

PC: Se solicita Rx de mano dcha: lesión osteolítca en región metafisaria distal de falange proximal de 3º dedo.

PLAN: Se realiza interconsulta a traumatología. Le solicitaron TAC de 3º dedo: lesión osteolítca en vertiente radial de zona distal de falange proximal de localización corticomedular de morfología polilobulada y margen escleroso con ligera insuflación de cortical de predominio volar y radial con puntos focales de interrupción de la misma. Estos hallazgos podrían estar en relación con lesión de estirpe condral, encondroma.

Le programaron cirugía y le realizaron curetaje de la lesión con buena evolución.

CONCLUSIÓN: El encondroma es un tipo de tumor óseo benigno que se origina a partir de tejido cartilaginoso. Constituye el tipo más frecuente de tumores de la mano, pero se puede dar en otras localizaciones. Puede afectar a personas de cualquier edad pero se manifiesta con mayor frecuencia en personas de entre 10 y 20 años. Generalmente es asintomático pero puede dar dolor (en ocasiones el hueso puede debilarse y fracturarse).

22 AÑOS Y PRÓTESIS BILATERAL DE CADERA

García-Ciudad Young V.[1]; Fernández Souto F.[1]; Touceda Bravo A.[2]
Xerencia de Xestión Integrada de Santiago[1]; Hospital da Barbanza[2]

MC: dolor en caderas.

AP: VHC y VIH, Hernia de Hiato. A tto con Efavirenz y Tenofovir/Emtricitabina.

EA: Varón de 23 años con los antecedentes descritos a tratamiento antirretroviral desde hace 2 años presenta dolor en ambas caderas con impotencia funcional en cadera dcha.

EF: COC.NH, NC, NP.

TA: 116/78mmHg, Fc 66lpm. Tª 36.5ºC.

ACP: rítmico, no soplos. MVC.

Abd: blando, depresible, no doloroso, No palpo masa ni megalias. RHA conservados.

Locomotor: pulsos periféricos conservados, dolor a la movilización de MID, limitación de flexoextensión de cadera dcha, y disminución de fuerza en MID, dolor a la movilización de cadera izq, sin presentar alteraciones de fuerza en MII. Sensibilidad conservada bilateral.

NRL: no signos de meningismo ni focalidad grosera.

PC: Rx pelvis: necrosis de cabeza femoral dcha y aplanamiento de polo superior de fémur izqdo.

JC: Necrosis Avascular de Cadera bilateral (secundaria a fármacos).

Se realiza Interconsulta a Traumatología que programa intervención quirúrgica con reemplazo protésico bilateral.
CONCLUSIONES: La necrosis avascular de la cabeza femoral se caracteriza por la destrucción de la cabeza femoral; lo que ocasiona dolor e impotencia funcional. En la bibliografía están descritos casos de necrosis avascular bilateral en pacientes con VIH. Una de las hipótesis era la implicación de los antirretrovirales (especialmente lo inhibidores de la proteasa) usados durante períodos prolongados de tiempo. Los factores predisponentes que con más frecuencia se describen para la NAV son: hiperlipidemia, corticoterapia, hipercoagulabilidad y alcoholismo. Con respecto a la hiperlipidemia, puede verse favorecida por el uso de inhibidores de la proteasa.

EL DOLOR CERVICAL INCOMPRENDIDO: SÍNDROME DE EAGLE

Herrera Díaz L. D.
C.S. A Cuña

El síndrome de Eagle, es una entidad poco frecuente caracterizada por la presencia de dolor cervical causado por el alargamiento de la apófisis estiloides y/o calcificación del ligamento estilohioideo.

Se presenta con mayor frecuencia en mayores de 50 años con una incidencia tres veces mayor en mujeres. Existiendo dos presentaciones: La forma clásica del Síndrome de Eagle con dolor faríngeo recurrente, disfagia, odinofagia, sensación de cuerpo extraño en faringe y antecedente de amigdalectomía. Y el síndrome estilo-carotídeo donde existe irritación de la arteria carótida interna o externa por el extremo de la apófisis estiloides y se presenta con dolor a lo largo del trayecto de la arteria afectada, acompañada de dolor ocular, cefalea, vértigo e incluso síncopes.

Para realizar el diagnóstico debemos tener en cuenta la presencia de dolor cervical crónico que se acentúa con rotaciones cervicales, apertura bucal, movimientos linguales, deglución o palpación de la fosa tonsilar. Al pedir una radiografía simple de cráneo lateral o una ortopantomografía se objetiva el largo de la apófisis estiloides, la cual se considera elongada si mide más de 25-30 milímetros. Actualmente es la tomografía, la manera más precisa de realizar esta medida.

Dentro del diagnóstico diferencial debemos considerar: la disfunción temporomandibular, tendinitis temporal, síndrome de Ernest, neuralgia atípica del trigémino, patología dental, tumores de faringe y base de la lengua, entre otros.
Con respecto al tratamiento se tienen dos opciones: el manejo conservador en el caso de dolor leve a moderado donde se opta por infiltración de anestésico y/o corticoide local.

Y el manejo quirúrgico en pacientes que no responden al tratamiento farmacológico.

Presento el caso de 4 pacientes con diferentes manifestaciones del síndrome de Eagle, el cual en Atención primaria es un síndrome poco conocido pero discapacitante y con posibilidad de tratamiento altamente efectivo.

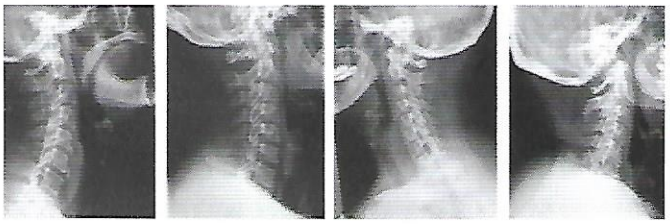

DOCTOR, ESTE ZÓSTER VOLVEUME SAIR

de Bernardo Roca D.; Caamaño Mata J. M.
C. S. Concepción Arenal

PRESENTACIÓN DO CASO:
Presentamos o caso dun paciente de 87 anos de idade con antecedentes persoais de: HTA, hiperuricemia, cardiopatía hipertensiva en fibrilación auricular anticoagulada, hipotiroidismo, Insuficiencia suprarrenal, LLC-B e psoriase. Acude a consulta por presentar dor lumbar e aparición de vesículas en zona abdominal e lumbar baixa esquerda. Nese momento presentaba lesións típicas de herpes zóster polo que se iniciou tratamento con valaciclovir e paracetamol, analxesia que se tivo que aumentar en días posteriores, engadindo tramadol e pregabalina. A evolución foi favorable, con resolución de lesións e diminución da dor
Dous meses más tarde, o paciente acode de novo a consulta, referindo aparición de novas lesións na misma zona na mesma metámera. As lesión neste caso consistían en pápulas e placas violáceas, visualizándose tamén alguna cicatricial. Dada a aparición de novas lesións non herpéticas, interpretouse como un fenómeno isotópico de Wolf, e dada a existencia de dúbidas diagnósticas acerca das lesións de nova aparición derivamos ao paciente a Dermatoloxía. Os dermatólogos pautaron tratamento con corticoides tópicos e realizaron biopsia das lesións, que mostrou infiltrado linfoide e positividade para virus varicela zóster, con diagnóstico anatomopatolóxico de hiperplasia linfoide por VVZ con colonización secundaria por células de LLC.

RELEVANCIA PARA ATENCIÓN PRIMARIA:
Consideramos que a relevancia fundamental do caso, ademáis de presentar un evento pouco descrito na literatura, como é o fenómeno isotópico de Wolf, é demostrar que a evolución infrecuente do herpes zóster supón sempre un signo de alarma.

DÉFICIT VITAMÍNICO EN EL ANCIANO

Ferraz Falcao J.R.; Corral Zas M.; Rodríguez Iglesia R. M.
C. S. Matamá - Vigo

DESCRIPCIÓN:
Varón de 83 años que consulta por alteraciones en análisis de sangre.

Antecedentes: No alergias conocidas. Cardiopatía isquémica. Hipercolesterolemia a tratamiento dietético. No fumador. Bebedor 1-2 vasos vino con las comidas.

En análisis de sangre se objetiva en al menos dos hemogramas una macrocitosis con cifras de acido fólico y vitamina B12 descendidos, por lo que se solicitan Anticuerpos Antiparietales y Anticuerpos Anti Factor Intrínseco que resultan positivos.

No refiere antecedentes de patología digestiva, ni malestar abdominal, pirosis, malas digestiones.

Exploración Física: F.C. 64 lpm T.A. 125/79 mmHg.

ACP: normal Abdomen: blando, no dolor a la palpación. No masas ni megalias. Pulsos periféricos presentes y simétricos. NRL: normal.

Se inició tratamiento con Ácido Fólico, pese al que persisten niveles bajos de Folato y B12. Se decide añadir Vit.B12. A los 3 meses al persistir niveles bajos de B12 se decide administración intramuscular de B12 mensual con lo que se logran niveles adecuados.

RELEVANCIA:
El diagnóstico temprano y el lograr el tratamiento oportuno pueden reducir o prevenir las complicaciones relacionadas con los niveles bajos de vitamina B12, sobretodo la aparición de anemias y de síntomas neurológicos.

En su diagnóstico diferencia se han de tener en cuenta múltiples causas como alcoholismo crónico, Crohn, cirugías previas o la toma de fármacos.
En el paciente anciano por sus peculiaridades y por su dieta por veces pobre en ciertos nutrientes es importante estar atento a la aparición de síntomas que nos puedan orientar a posibles déficits nutricionales.

DOCTOR, TENGO LA MEJILLA DERECHA ROJA Y ME SUDA AL COMER

Regal Faraldo M.
UDMT de Galicia

Paciente 70 años acude a consulta para seguimiento de insuficiencia cardiaca. Además, "de paso, doctor ¿por qué desde hace un año cuando como, sudo por la mejilla derecha y se enrojece?" No comenta otra sintomatología ni la sudoración aparece en otro momento. Exploración: observamos una pequeña cicatriz en región parotídea derecha preguntamos por antecedente y contesta que le operaron de un "lipoma hace más de 20 años" resto exploración anodina. Confirmamos síntomas al ver comer a la paciente.

Realizamos una búsqueda sobre sudoración o hiperhidrosis localizada. Existen formas primarias y secundarias (etiología neurológica, endocrinológica...). Otras formas de sudoración localizada incluye el síndrome de Frey, nevus ecrino... Revisamos su historia clínica, principalmente antecedentes y vemos que fue operada de un tumor parotídeo hace 20 años. Ante la sospecha de un síndrome de Frey, lo comentamos con otorrino, confirmando diagnóstico. El síndrome de Frey o síndrome auriculotemporal puede ser congénito o adquirido. Los síntomas son rubor y sudoración de la mejilla y zona preauricular con la salivación al comer. A menudo es un efecto secundario de cirugía de glándula parótida, debido al daño del nervio auriculotemporal, Esta rama contiene fibrassimpáticas que inervan las glándulas sudoríparas y parasimpáticas que inervan la parótida. Se produce una reparación defectuosa entrecruzándose fibras, de forma que el estímulo salival produce sudor en lugar de la respuesta salival normal. Existen distintos tratamientoscomo inyección de toxina botulínica, cirugía..

Destacar la importancia de una buena anamnesis, revisión de antecedentes y adecuada búsqueda en la literatura científica de una causa que produzca esos síntomas.